先天性結腸閉鎖症に対する外科的治療法の確立

(株)益田大動物診療所
〇澤松祐人、島川慶、下場仁、番場聡太、高橋海秀、加藤圭介、
山本哲也、原知也、足立全、岸本昌也、加藤大介



はじめに

先天性結腸閉鎖症(Congenital Atresia Coli 以下C.A.C)
‥先天的に結腸が部分的に欠如し、その終末部分が盲端となって閉鎖するものである。原因としては遺伝的素因の存在や妊娠診断時における直腸検査での胎膜把握が大きく関与していると考えられる。

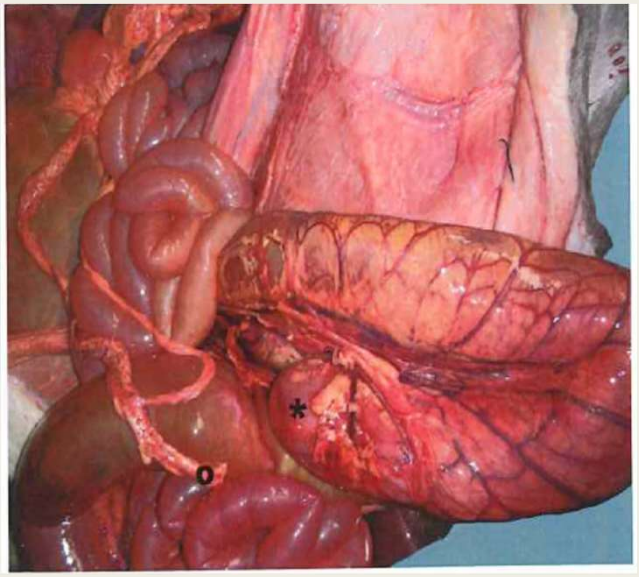

Matilde Lombarderoら　Organogenesis July/August September 2014

○C.A.Cは比較的多く発生する先天性異常であるが、その手術例の報告は少なく、安楽殺を余儀なくされる例も少なくない

症例一覧

症例	種別	性別	生年月日	手術実施日	体温	排便	疝痛	転帰	解剖所見
症例1	黒毛和種	雄	2018年11月7日	11月8日(2日齢)	T38.8	ー	＋	治癒	ー
症例2	交雑種	雄	2020年11月7日	11月11日(5日齢)	T38.8	ー	ー	死亡	腹膜炎
症例3	交雑種	雌	2023年2月27日	3月1日(3日齢)	T38.0	ー	ー	死亡	
症例4	交雑種	雄	2024年1月23日	1月25日(3日齢)	T38.5	ー	ー	死亡 (ミルク誤嚥による)	腹膜炎
本症例	交雑種	雌	2025年7月16日	7月18日(3日齢)	T38.3	ー	ー	治癒	ー



(株)益田大動物診療所

患畜プロフィール

〇症例

・種別：交雑種(姫百合)

・性別：雌

・生年月日：2025年7月16日

・稟告：排便なし、哺乳(一)

・現症：T38.0、直腸内排便なし、沈鬱(＋)、疝痛(一)

・手術実施日：2025年7月18日(3日齢)

・転帰：現在肥育中



(株)益田大動物診療所

超音波検査所見

立位にて右側膝部周囲より描写



(株)益田大動物診療所

X線検査所見

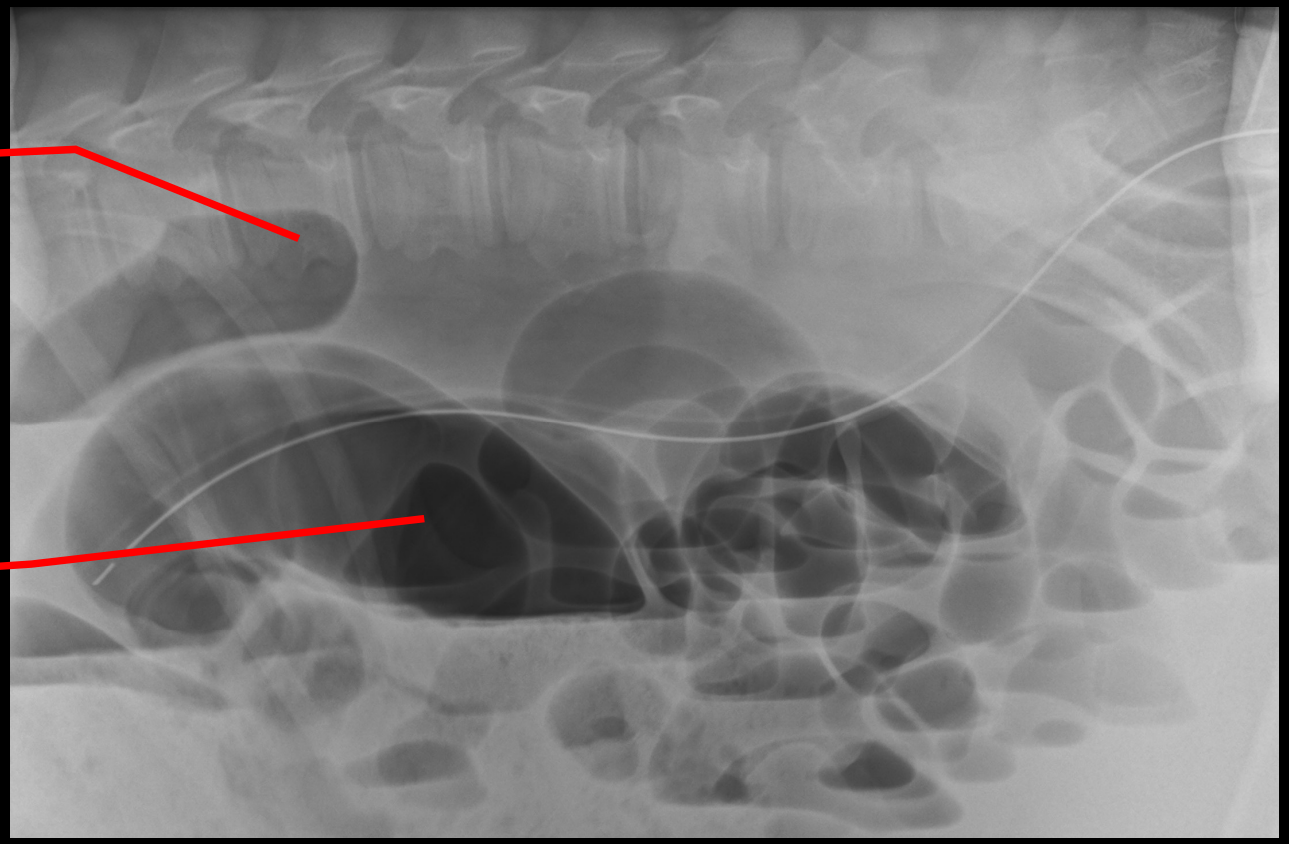

A.拡張した盲腸

B.高度に拡張した腸管

使用機器:ポータブルX線撮影機(DR-ID300CL 富士フィルム株式会社)
撮影条件:90kV,1.8mAs
撮影場所:牧場内子牛ハッチ置き場

2か所の膨満した箇所
A.盲腸の盲端
高度に拡張した腸管

近位盲端部の可能性

(株)益田大動物診療所

注腸X線造影検査所見

①直腸内に造影剤を50ml注入し5分後　　②①より空気注入5分後　　③②より追加で造影剤50ml注入5分後

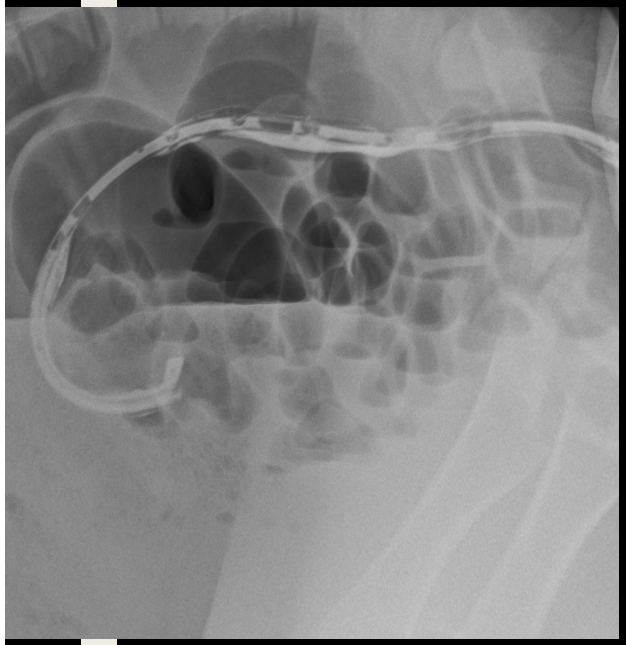

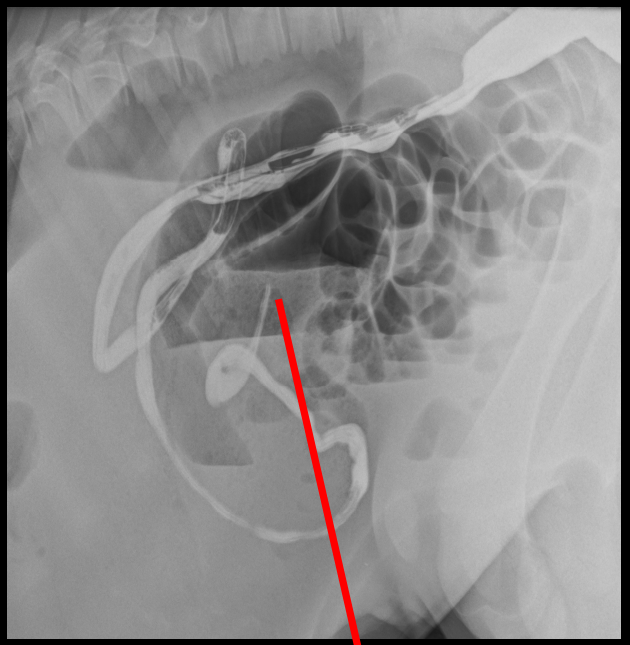

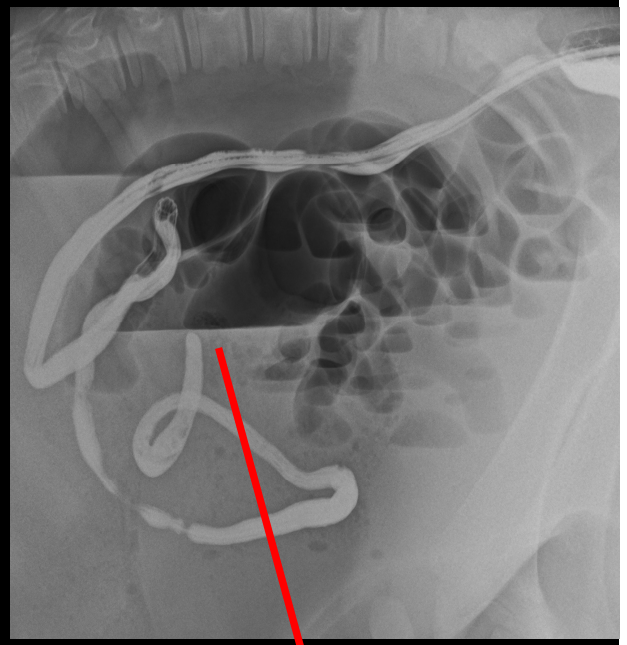

※左側腹部のラテラル像

②から③にかけて遠位結腸の高エコー像が停止していることより、遠位結腸盲端を確認



(株)益田大動物診療所

結腸-直腸バイパス術①

①



②

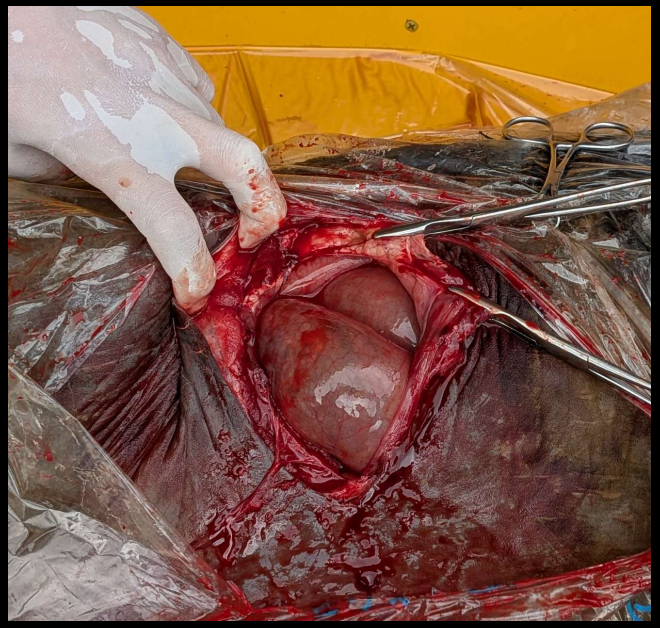

③



①左側横臥右膁部切開にて実施

②拡張した盲腸の出現

③盲腸および内容物に充実した結腸近位盲端の出現

(株)益田大動物診療所

結腸-直腸バイパス術②

④

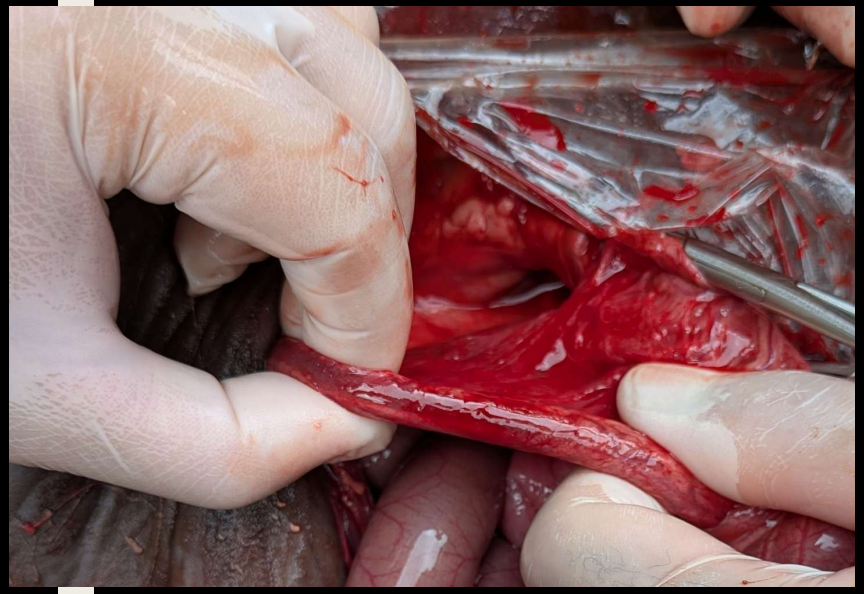

⑤



④低形成となった直腸の確認

⑤結腸近位盲端部を約5cm切開し、餅状の内容物を除去し、切開部を洗浄

結腸-直腸バイパス術③

⑥



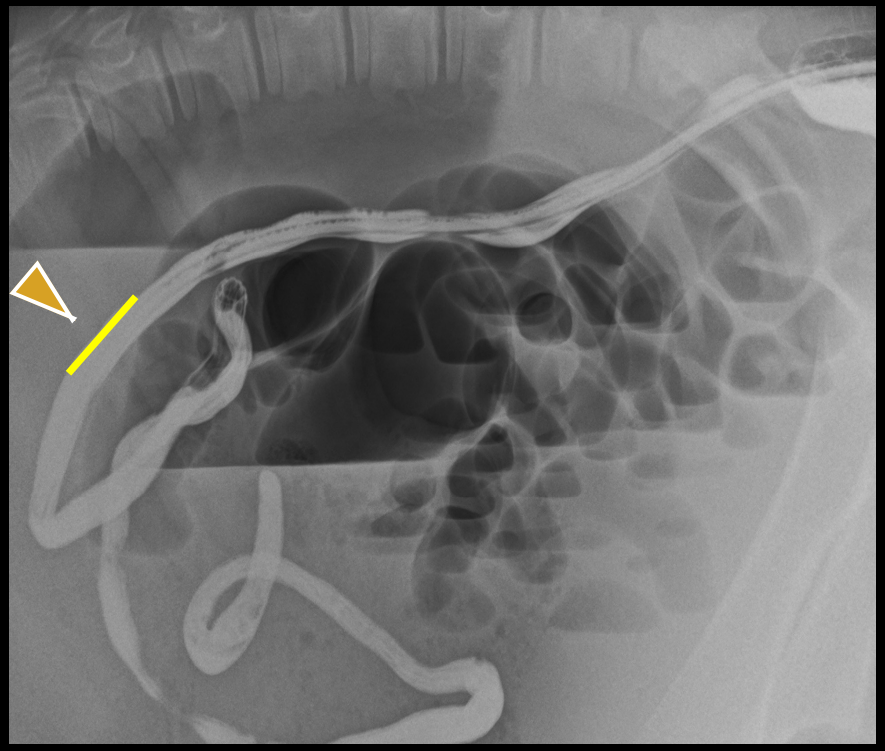

⑥肛門よりカテーテルを挿入し、低形成となった直腸を確認。
確認後、結腸近位盲端部の切開長と同様の長さ(約5cm)になるようにカテーテルに沿って直腸を切開

バイパス箇所は肛門から約45cm先 、吻合部から遠位結腸盲端までが盲管となる

結腸-直腸バイパス術④

⑦

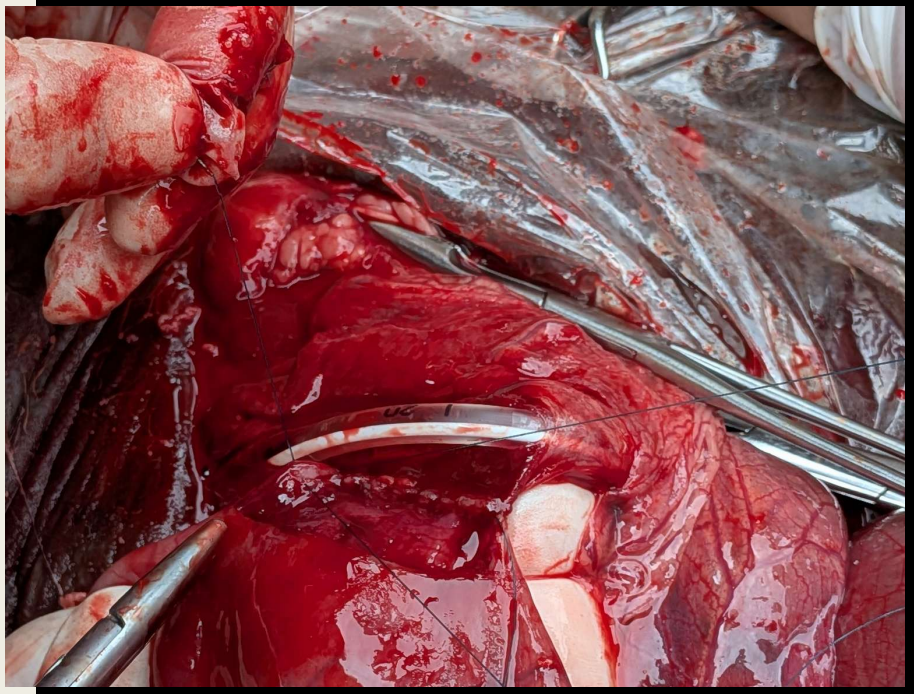

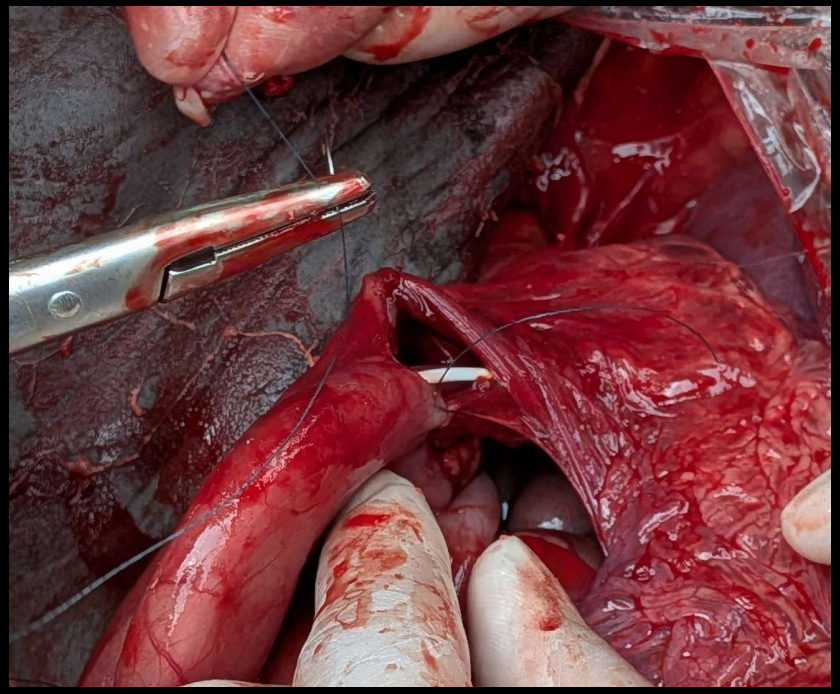

⑦近位盲端部の切開部と直腸の切開部を全層アルベルト縫合にて、側側吻合

結腸-直腸バイパス術⑤

⑧

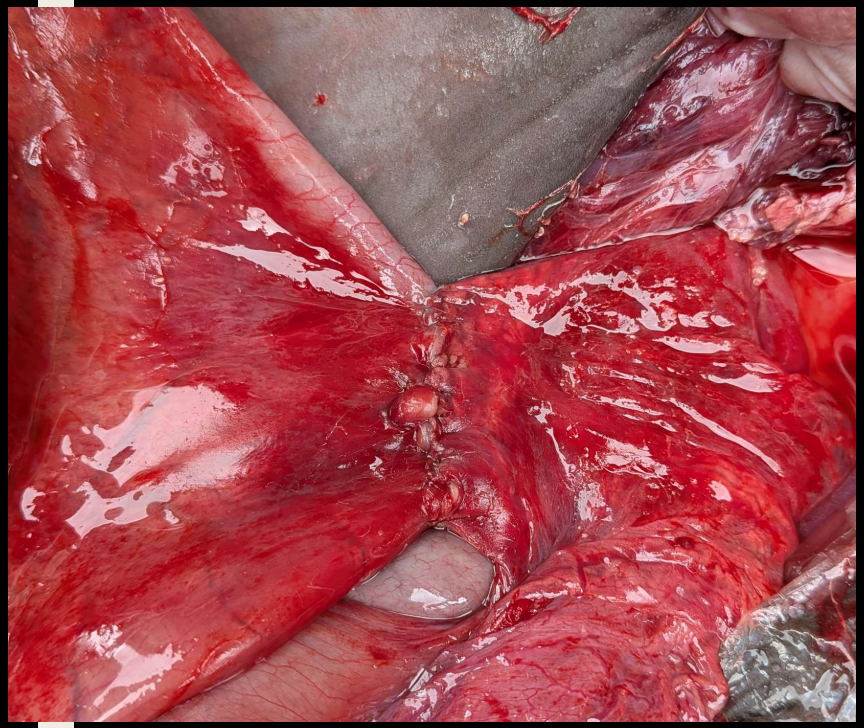

⑨



⑧側側吻合終了

⑨腹腔内を洗浄し、閉腹

術式比較

症例	生年月日	手術実施日	術式	転帰
症例1	2018年11月7日	11月8日(2日齢)	本術式	治癒
症例2	2020年11月7日	11月11日(5日齢)	本術式 手術実施は5日齢 結腸近位盲端の拡大に伴い手術難易度が高まった	死亡
症例3	2023年2月27日	3月1日(3日齢)	近位盲端部を2ヵ所切開 (胎便除去用、吻合用)	死亡
本症例	2025年7月16日	7月18日(3日齢)	本術式	治癒



(株)益田大動物診療所

術後経過

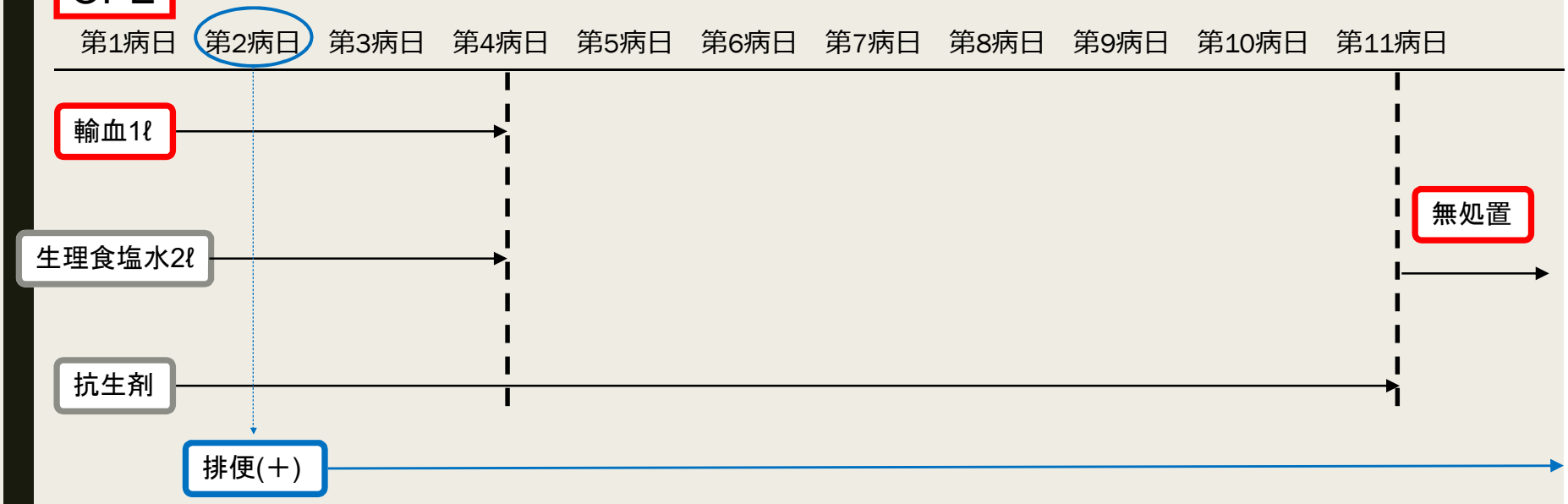



・第2病日より黄白泥状下痢を排便

・輸血は4日間継続

・第11病日まで抗生剤で治療継続し完治



(株)益田大動物診療所

注腸X線造影検査所見比較

本症例

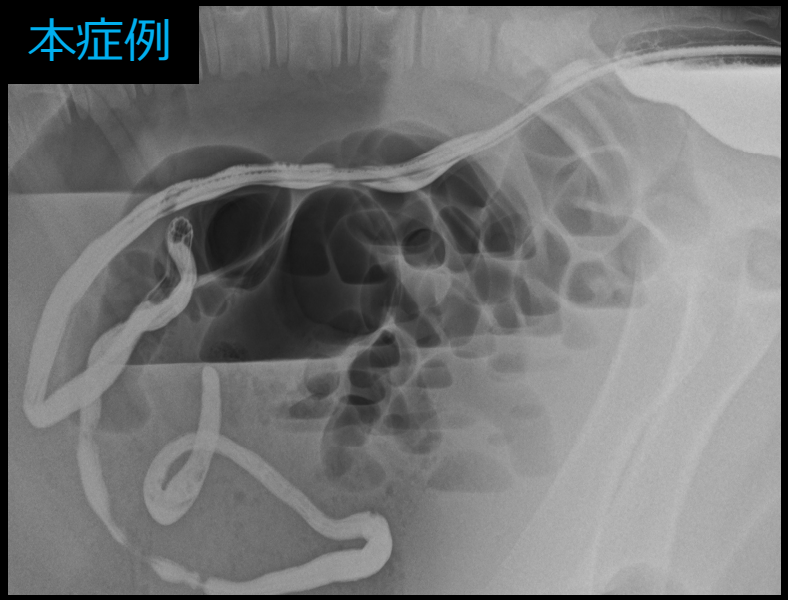

症例2

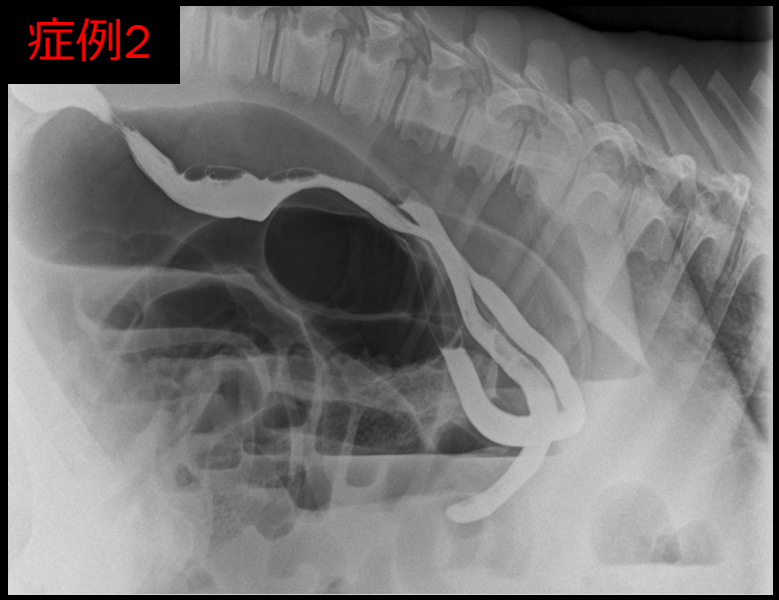

症例3

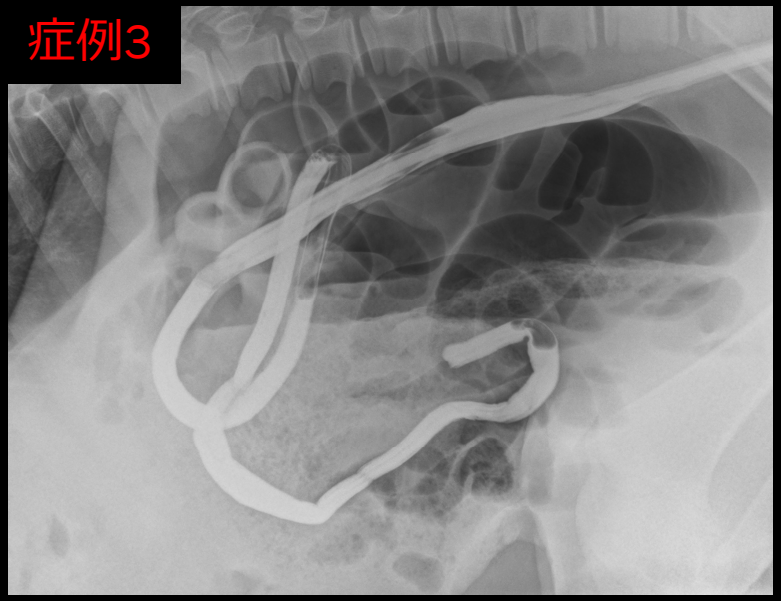

閉塞部位の解剖学的位置

症例	※閉塞長(cm)	転帰
本症例	99.7	治癒
症例2	78.6	死亡
症例3	88.6	死亡

※直腸から閉塞部までの長さ



(株)益田大動物診療所

まとめ

手術タイミング

平均手術日齢は3.2日（本成功例は3日齢）

近位閉塞部位の過度な拡張を防ぐため、早期発見が重要

外科的手技（結腸-直腸バイパス術）

近位盲端部と低形成直腸の切開幅を統一し、全層アルベルト縫合による側側吻合

血流障害による腸管運動抑制を防ぐため、血管は避けて切開する

結腸内の餅状内容物の除去、十分な洗浄を行うことで、術後の腹膜炎・イレウスを防ぐ



(株)益田大動物診療所

まとめ

本症例は術後良好な経過をたどり、現在肥育中である

生後排便が認められない場合、直ちに本検査を行い、確定診断および閉塞部位の確認を行う

本術式を適応した5症例の内、本症例の閉塞長は最長

➥直腸から閉塞部位までの距離が長い症例に対しても
結腸−直腸バイパス術は有効

結腸−直腸バイパス術は、C.A.Cに対する標準的治療法として確立した

